DERMATOFITOSIS

Clasificación clínica de las Micosis

Superficial: Capas externas de piel (epidermis), cabello, uñas, mucosas	Pitiriasis versicolor Tiña negra **Dermatofitosis**	*Malassezia* *Hortaea* ***Trichophyton*** ***Microsporum*** ***Epidermophyton***
Subcutáneo: Dermis, tejido subcutáneo y músculo	Eumicetoma Esporotricosis Cromoblastomicosis	*Madurella* *Sporothrix* *Fonsecaea*
Sistémico o profundo: Uno o más órganos / tejidos profundos	Histoplasmosis Paracoccidiodomicosis Coccidiodomicosis	*Histoplasma* *Paracoccidioides* *Coccidioides*
Oportunista: Diversos órganos. Topográficamente pueden ser superficiales, subcutáneas o sistémicas, pero son causadas por hongos inocuos En un sujeto susceptible, *cualquier* hongo puede ser un oportunista	Candidosis Criptococosis Zigomicosis **Aspergilosis**	*Candida* *Cryptococcus* *Rhizopus* ***Aspergillus***

Micosis superficiales
Dermatofitosis, candidiasis y pitiriasis

Dermatofitosis o tiñas:

Capa córnea de pelo, piel, uña

Agentes: dermatofitos (*Trichophyton, Microsporum y Epidermophyton*)

T.rubrum ← 80 al 90% de todas las tiñas

T.mentagrophytes

T.tonsurans

M.canis

E.foccosum

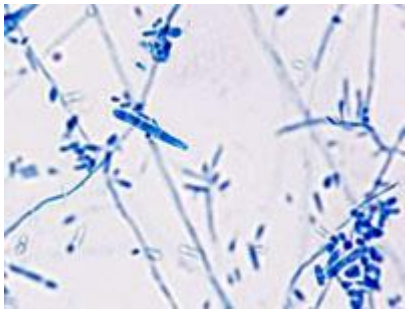

T.rubrum X40

Dermatofitos.

Ecología

Especies geofílicas	Especies zoofílicas	Especies antropofílicas
M. gypseum	*M. canis*	*Trichophyton rubrum*
	T.gallinae	*Trichophyton interdigitale*
	T. mentagrophytes	*Epidermophyton floccosum*
	T. verrucosum	*T.mentagrophytes var. interdigitale*
	T.equinum	*T.violaceum*

Dermatofitos.

Transmisión

Transmisión	Fuentes de infección
Directa	Animales Hombre Suelo
Indirecta	Fomites (cabellos caídos, escamas infectadas sueltas, se han aislado de peines, cepillos, respaldos de asientos, gorros, ropas de cama, toallas, ropa interior, pisos de los cuartos de guardarropa)

Dermatofitos.

Factores predisponentes

Edad

Cuero cabelludo son propias de la infancia

Intertrigos de grandes pliegues, uñas e interdigital son propias del adulto

Profesión

Contacto con animales, maceración de los pies, humedad…

Iatrogenia

Uso tópico o general de corticoides.

Enfermedades

Síndrome de Cushing, los linfomas, anormalidades en el metabolismo de los hidratos de carbono y de la inmunidad mediada por células

Dermatofitos.

Formas clínicas

Es tradicional clasificar a las dermatofitosis de acuerdo a la parte del cuerpo que afectan:

1) dermatofitosis del cuero cabelludo(tinea capitis
2) dermatofitosis del cuerpo (tinea corporis);
3) dermatofitosis de la ingle (tinea cruris);
4) dermatofitosis de los pies (tinea pedis);
5) dermatofitosis de las uñas (tinea unguium).
6) Dermatofitosis barba (tinea barbae)

Dermatofitos.

Formas clínicas. Dermatofitosis barba (*tinea barbae*)

Placa descamante

Lesión granulomatosa cutánea

Dermatofitos.

Formas clínicas. Dermatofitosis cuero cabelludo (*tinea capitis*)

No inflamatoria

Inflamatoria

Dermatofitos.

Formas clínicas. Dermatofitosis piel lampiña (*tinea corporis*)

Tinea faciei

Dermatofitos.

Formas clínicas. Dermatofitosis piel lampiña (*tinea corporis*)

Dermatofitos.

Formas clínicas. Dermatofitosis inguinal (*tinea cruris*)

Dermatofitos.

Formas clínicas. Dermatofitosis mano (*tinea manuun*)

Dermatofitos.

Formas clínicas. Dermatofitosis pie (*tinea pedis*)

Forma vesiculosa

Forma hiperqueratosica

Forma interdigital

Dermatofitos.

Formas clínicas. Dermatofitosis uña (*tinea ungium*)

Subungueal distal

Subungueal proximal

Distrofia total

Es la tiña que presenta mayor dificultad diagnóstica y de tratamiento

Dermatofitosis.
DIAGNÓSTICO DE LABORATORIO

1. Toma adecuada de muestra

2. Examen directo

3. Cultivo e identificación

Dermatofitosis.

DIAGNÓSTICO DE LABORATORIO

Toma adecuada de muestra

TENER EN CUENTA LAS SIGUIENTES CONSIDERACIONES:

A. Preguntar al paciente si es que esta recibiendo tratamiento antimicotico.

B. Si la respuesta es positiva el tratamiento debe ser suspendido al menos 5 dias.

C. Desinfectar la zona con alcohol de 70%.

E. La cantidad de muestra debe ser suficiente porque se usa para examen directo y para el cultivo.

Dermatofitosis.
DIAGNÓSTICO DE LABORATORIO

Examen directo

Tratamiento con KOH 20%
(mejor adicionar tinta Parker aa)

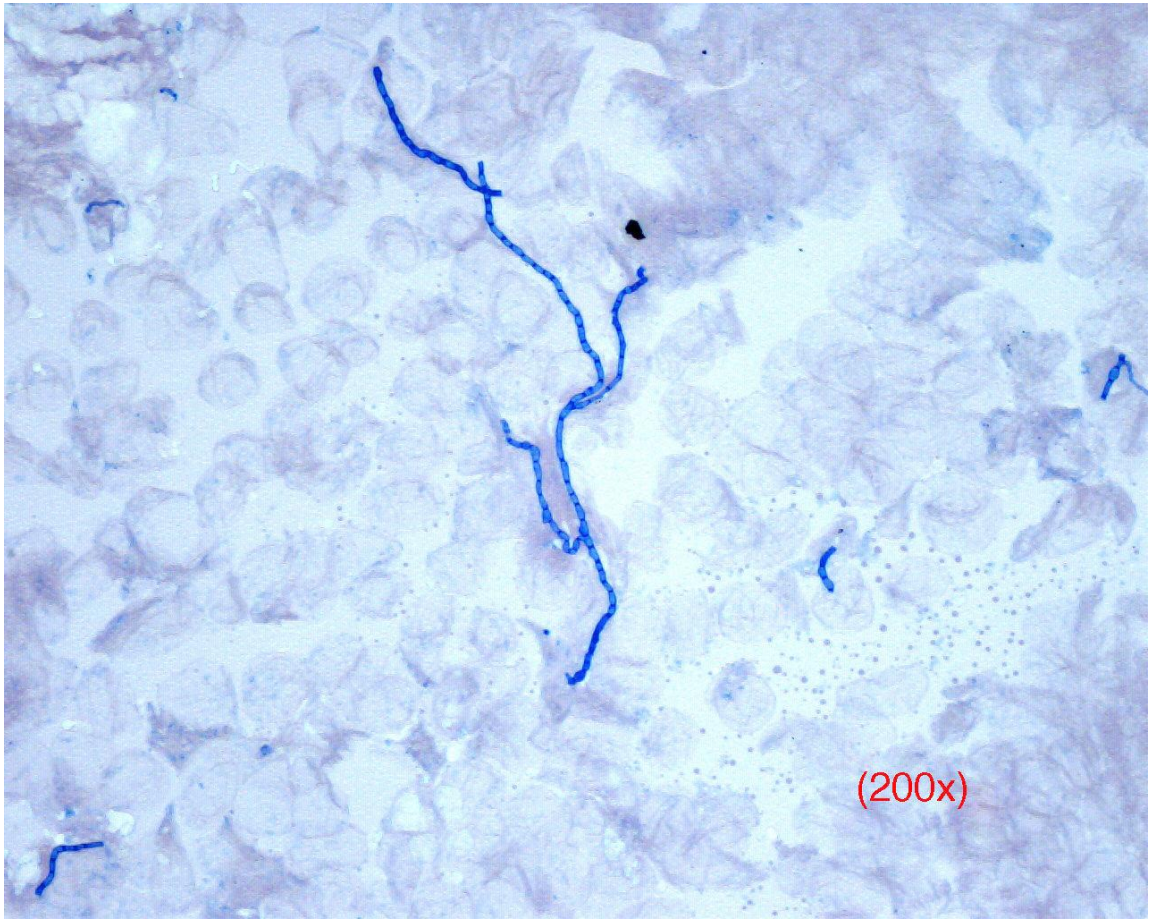

Examen directo de una tiña (20×). Los dermatofitos aparecen como filamentos septados y ramificados

Dermatofitosis.
DIAGNÓSTICO DE LABORATORIO

Ventajas del examen directo

- Bajo coste y alta sensibilidad
- Permite diferencias dermatofitos de levaduras
- Mayor sensibilidad en onicomicosis que el cultivo
- Criterio diagnostico infección fúngica en uñas por no dermatofitos o levaduras

Dermatofitosis.
DIAGNÓSTICO DE LABORATORIO

Cultivo

Saboureaud (con o sin cicloheximida)

Incubar a 30°C 4 semanas

Otros medios: agar patata dextrosa, lactrimel, agar avena,….

(favorecen esporulación)

Identificación

Caracteres macroscópicos colonia (color, forma, velocidad crecimiento..)

Macro y microconidias (numero, forma, etc), clamidosporas, hifas,..

Otros test: ureasa (t.metagrophytes de t.rubrum); test perforación del pelo

(positivo en T.rubrum)

Diferenciación de géneros de dermatofitos

Epidermophyton	*Trichophyton*	*Microsporum*
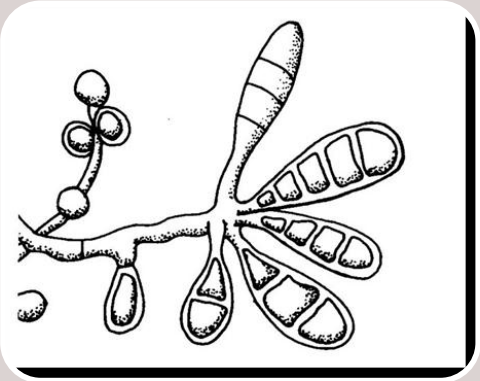	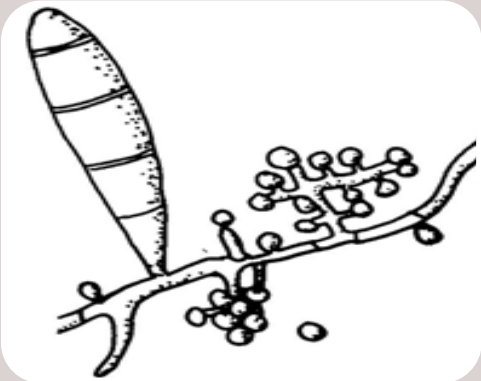	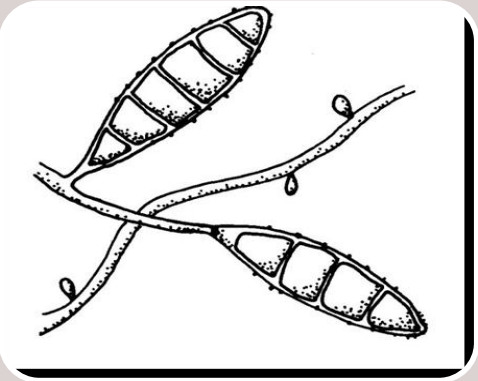
-**No producen microconidias.** -**Macroconidias:** divididas en 2 o 4 células, pared lisa, aisladas o en racimos de 2 o 3 a partir de conidióforos cortos.	-Numerosas microconidias, aisladas o en racimos. -Macroconidias: forma en lápiz o fusiforme, divididas en 3 a 8 células. Paredes delgadas, superficie lisa.	**- Pocas microconidias**. Forma de lágrima. Aisladas en forma sésil a partir de hifas. -**Macroconidias:** divididas de 3 a 6 células. Forma en barril a fusiforme. Pared rugosa y gruesa.

Epidermophyton floccosum

Antropofílico

- **Colonias:**
  - Crecimiento rápido
  - Planas, vellosas
  - Aspecto estrellado
  - Centro de la colonia tiende a plegarse y es caqui verdosa – marrón
  - Periferia amarilla.
  - Reverso marrón amarillento con pliegues visibles.

- **Microscopía:**
  - **Macroconidias:**
    - Abundantes
    - Grandes
    - Multicelulares
    - Forma palo de golf
    - Pared lisa
    - Agrupadas en racimos
  - **Microconidias:**
    - Ausentes

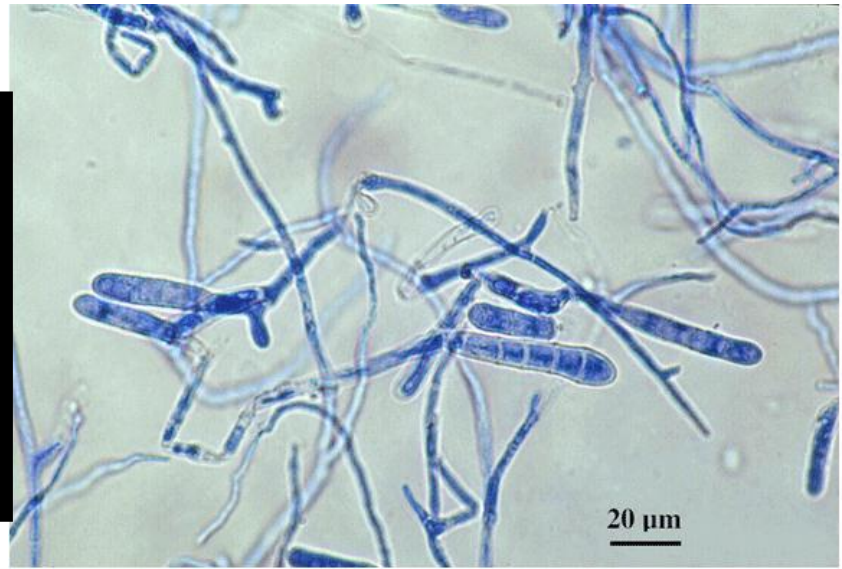

Trichophyton

T. mentagrophytes

[a] **Antropofílico (v. *interdigitalis*)**

[b] **Zoofílico (v. *mentagrophytes*)**

- Colonias:
  - Crecimiento rápido
  - Centro granuloso, canela [b] (azúcar glasé)
  - Centro velloso, blanco[a] (pelo de conejo)
  - Borde velloso, blanco

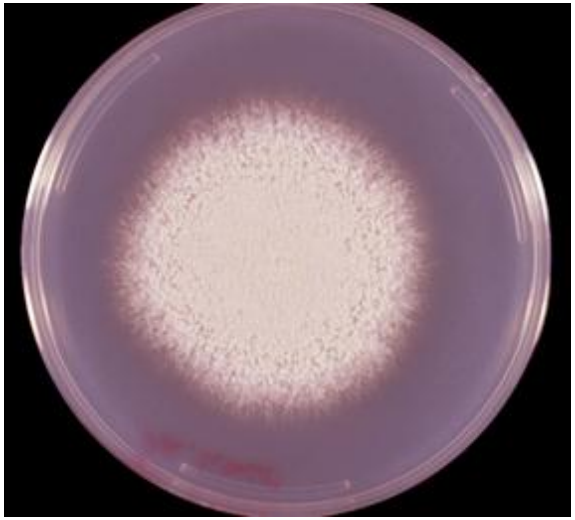

(v. *mentagrophytes*)

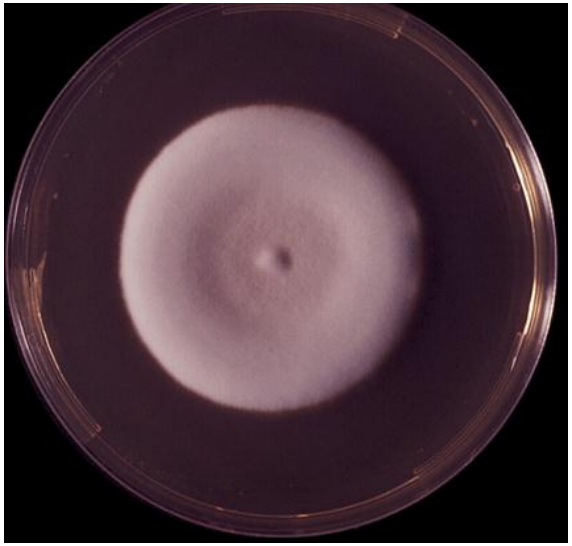

(v. *interdigitalis*)

Trichophyton

T. mentagrophytes

- **Microscopía:**
  - Macroconidias:
    - Raras
    - Cilíndricas
    - Pared lisa
    - Extremo redondeado
    - Multitabicadas
  - Microconidias:
    - Muy abundantes
    - Redondas / lágrima
  - Otras estructuras:
    - Hifas en espiral

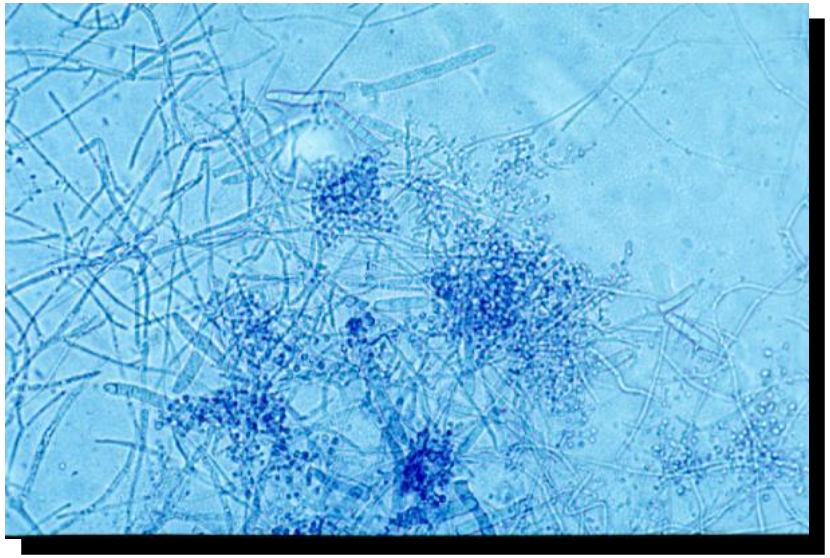

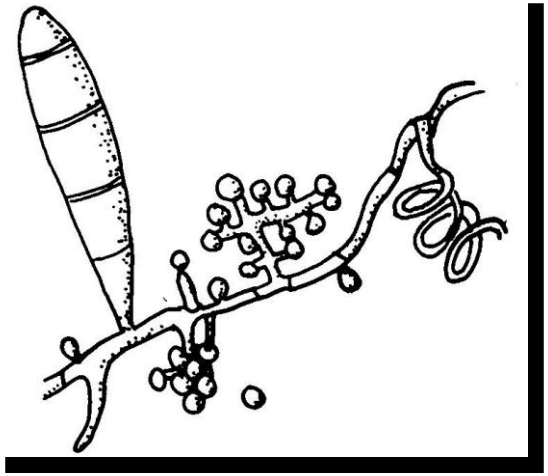

Trichophyton

T. rubrum

Antropofílico

- **Colonias:**
  - Crecimiento moderado
  - Vellosas, blancas
  - Halo rojizo
  - Reverso rojo

- **Microscopía:**
  - **Macroconidias:**
    - Raras
    - En extremos de hifas
    - Pared lisa
    - Extremo redondeado
    - Forma de lápiz
  - **Microconidias:**
    - Abundantes
    - En lágrima
    - Alternas en las hifas

Prueba de la ureasa

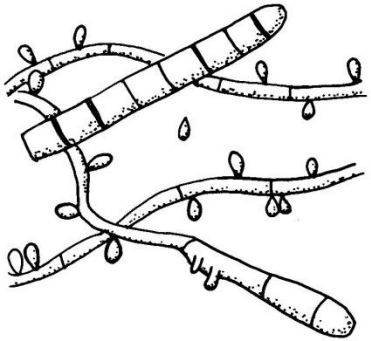

Microsporum
M. canis

Zoofílico

- **Colonias:**
  - Granulosas o vellosas
  - Borde plumoso
  - Blancas a color cuero
  - Coloración amarillo-anaranjado en periferia.

- **Microscopía:**
  - Macroconidias:
    - Pared gruesa y rugosa
    - Fusiformes
    - Multitabicadas
    - Punta curvada
  - Microconidias:
    - Raras

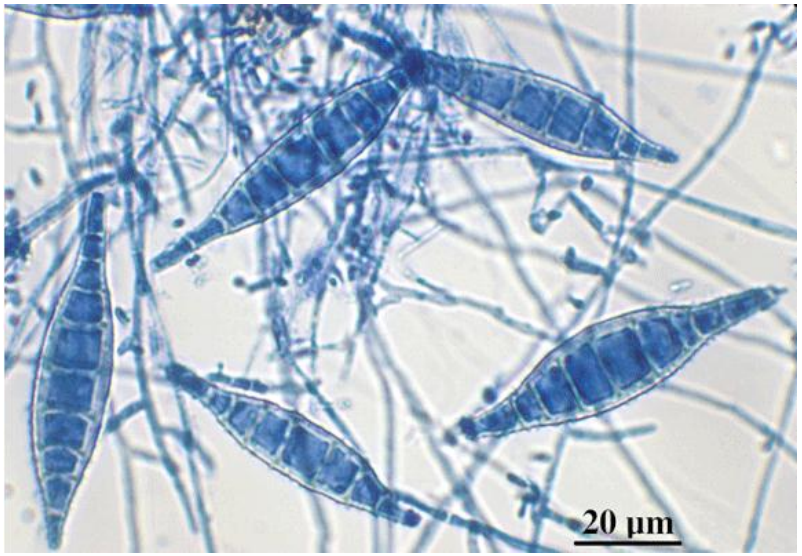

MICROBILOGIA DE LA ASPERGILOSIS INVASIVA (PACIENTE HEMATOLÓGICO)

Principales agentes IFI en HSCT

Entre un 8-15% de los pacientes sometidos a TPH presentarán una IFI

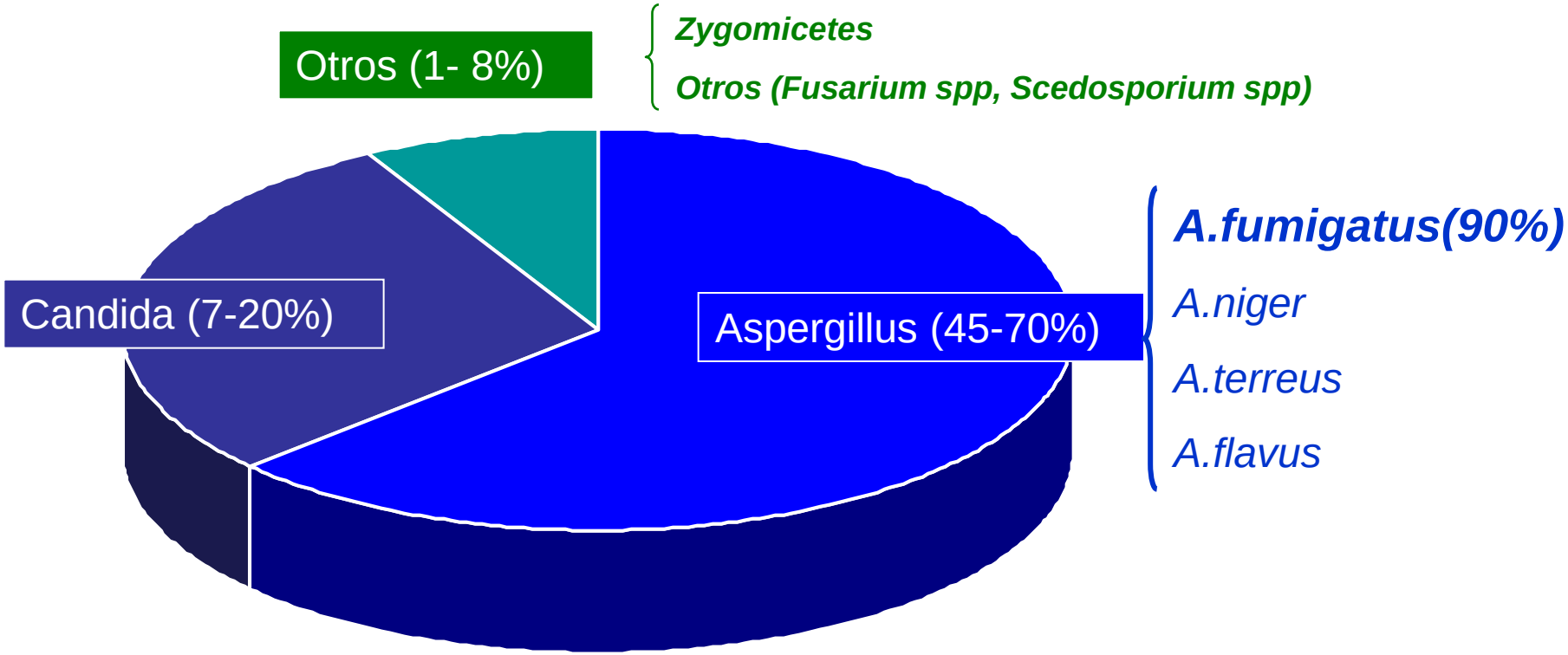

Pagano et al. CID 2007; Kontoyiannis et al. CID 2010; Neofytos D et al CID 2009; Obayashi et al., CID 2008

Aspergilosis invasiva

DIAGNÓSTICO MICROBIOLÓGICO

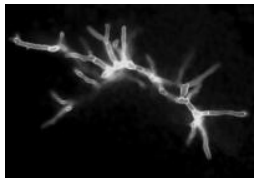

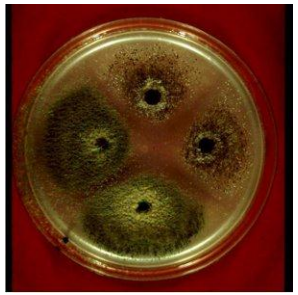

o**Técnicas convencionales**

o**Técnicas alternativas (marcadores)**

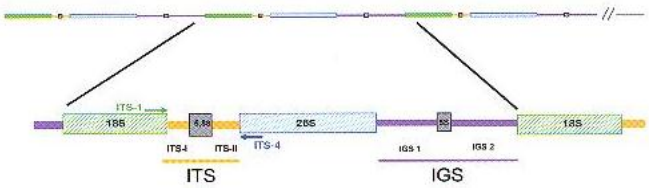

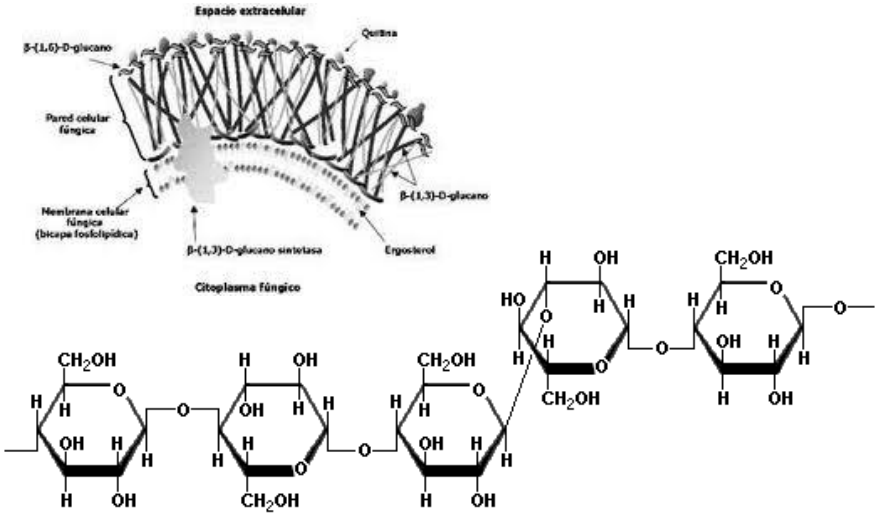

DIAGNÓSTICO MICROBIOLÓGICO

Técnicas convencionales

Observación microscópica: visualización de estructuras fúngicas en la muestra

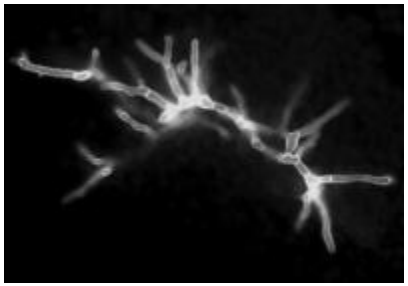

Cultivo: *Gold standard*

-Identificación convencional
-Estudios de sensibilidad
-Identificación molecular
-Epidemiología

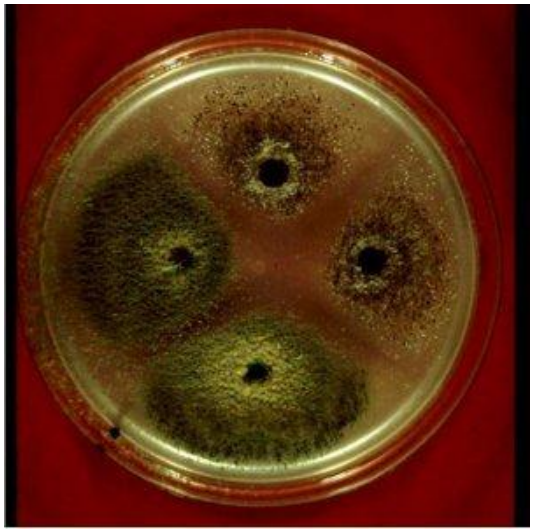

DIAGNÓSTICO MICROBIOLÓGICO

Técnicas convencionales

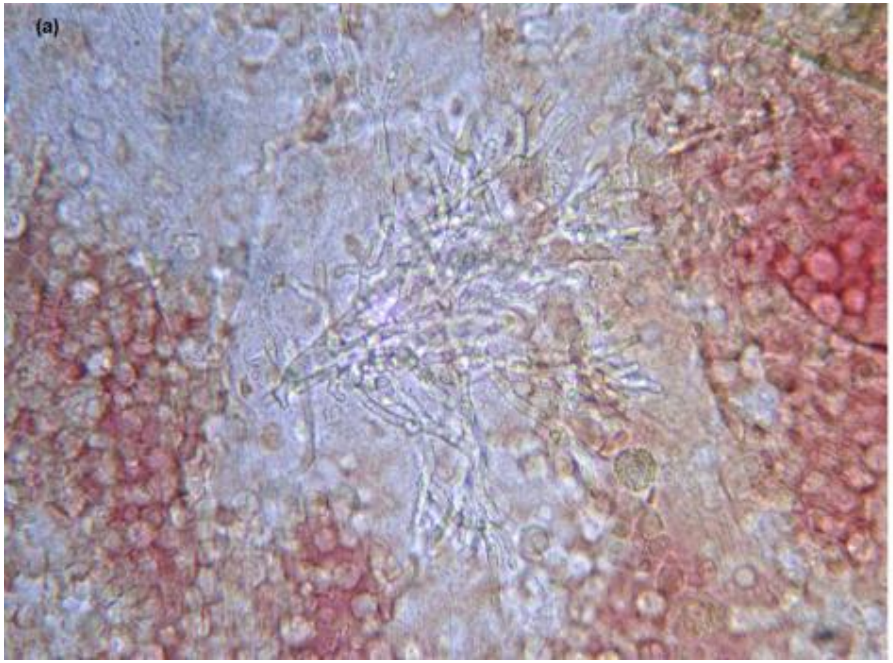

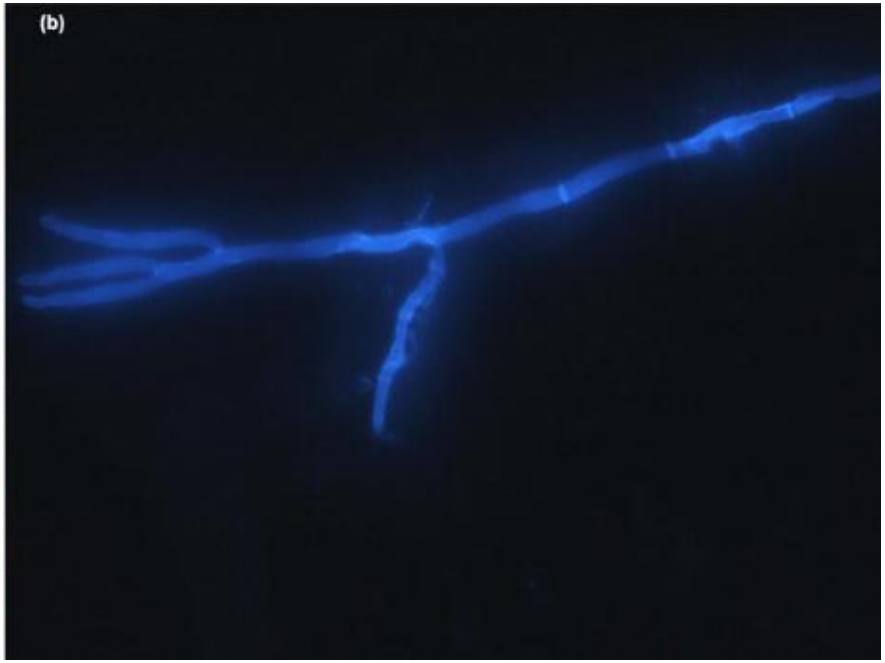

DIAGNÓSTICO MICROBIOLÓGICO

Cultivo

Medios

Aislamiento: Sabouraud (+ antibiotics)
agar sangre, chocolate agar

Identificacion : malt-extract, corn-meal agar
agar Czapek

Incubacion

temperatura	25-30°C
atmosfera	aerobica
duracion	2-6 semanas

Cultivo

El cultivo tiene baja sensibilidad

Yield of culture for molds in histopathologic positive samples

	n=	culture	positive
Autopsy samples	23	12	**52%**
Surgical or biopsy tissue	30	9	**30%**

Tarrand JJ et al., Am J Clin Pathol 2003; 119: 854

DIAGNÓSTICO MICROBIOLÓGICO

cultivo

INCONVENIENTES

Aislamiento de localización no estéril no diferencian colonización de invasión. Muestras estériles problemáticas de obtener

Baja sensibilidad:

- BAL, esputo: 20-60%
- Hemocultivos: casi siempre negativos

Jones JM. Clin Microbiol Rev 1990; 3(1): 32–45.
Runke M et al. Annals of Oncology 23: 823–833, 2012

DIAGNÓSTICO MICROBIOLÓGICO

Cultivo e identificación

Agar Sabouraud, o medio Czapek a 25°C

Caracteres macroscópicos: color, textura,

Caracteres microscópicos o conidiales

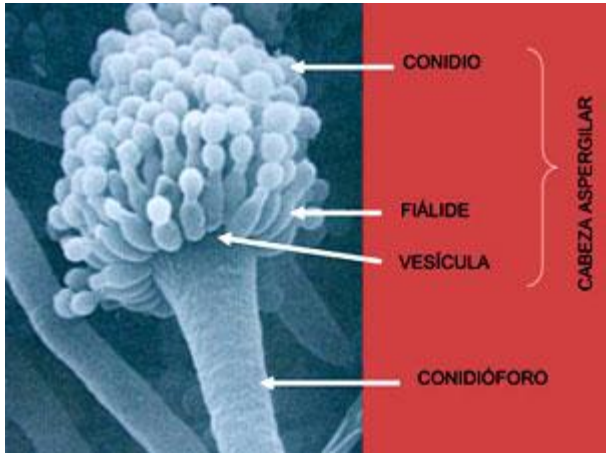

Cabeza aspergilar donde se observa el conidióforo, vesículas, fiálides y cadenas de fialoconidias,

DIAGNÓSTICO MICROBIOLÓGICO

Cultivo e identificación

A. flavus

La textura de las colonias es aterciopelada, afelpada, vellosa o algo plegada, con margen blanquecino o beige.
El color inicialmente es blanco virando en aproximadamente siete días a un verde azulado

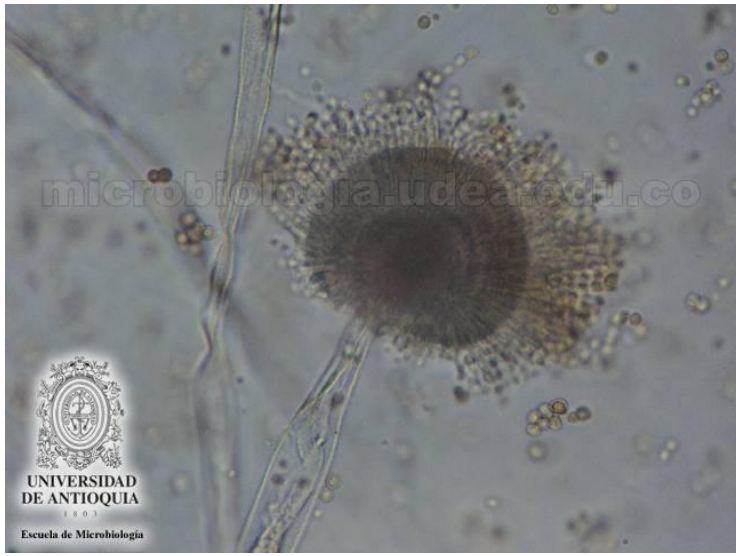

Presentan conidióforo corto, liso
Los conidios en cadenas forman una com-
pacta columna sobre la vesícula en 360°, 1 o 2 fialides son de color
verde, finamente rugosos, globosos

DIAGNÓSTICO MICROBIOLÓGICO

Cultivo e identificación

A. fumigatus

Colonias de crecimiento rápido, ilimitadas, planas y aterciopeladas, comienzan de color verde con un halo blanco y con el tiempo se vuelven grisáceas y oscuras

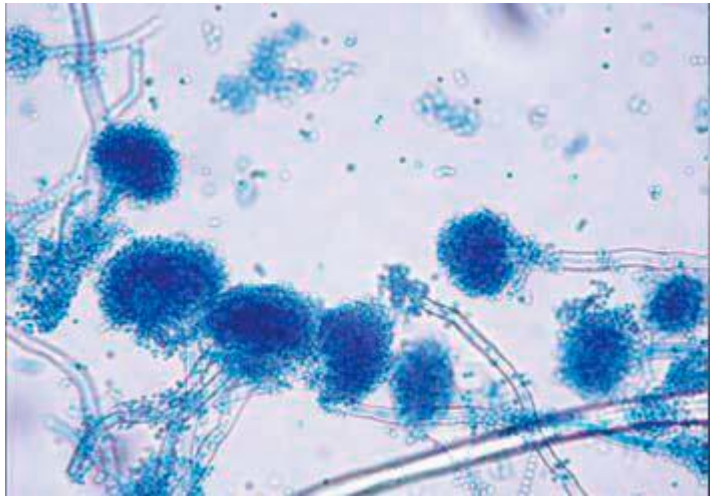

Se observan varias vesículas subclávicas, con un micelio hialino, septado, macrosifonado, con las fiálides en un angulo de 180°. Azul de Lactofenol, 40x.

DIAGNÓSTICO MICROBIOLÓGICO

Cultivo e identificación

A. niger

Colonias de crecimiento rápido, maduran en 3 días, son de color blanco-amarillento y con abundantes puntos negros.

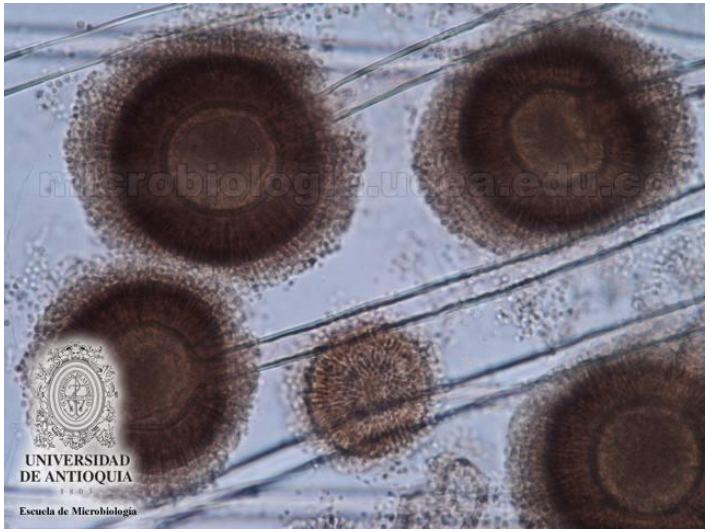

presenta cabezas aspergilares subesféricas, con **dos series de fiálides**, en un ángulo de 360°, con conidios redondos negros.

DIAGNÓSTICO MICROBIOLÓGICO

Cultivo e identificación

A. terreus

colonia de crecimiento rápido (maduran al tercer día), de tamaño ilimitado, de color café o canela, son granulares o pulverulentas

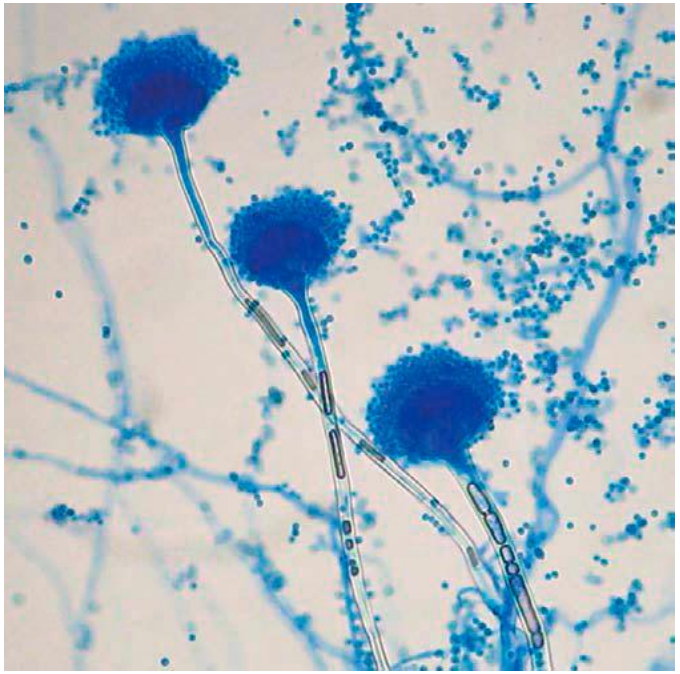

Azul de algodón Lactofenol, 40x. Se observan las cabezas aspergilares, **biseriadas,** con abundantes conidias libres, esféricas, hialinas